

ПЕРЕДОВАЯ СТАТЬЯ

Фомин В.В., Свистунов А.А., Напалков Д.А.,
Соколова А.А., Габитова М.А.

Прямые пероральные антикоагулянты у пациентов с фибрилляцией предсердий в возрасте 75 лет и старше: баланс эффективности и безопасности

ОРИГИНАЛЬНЫЕ СТАТЬИ

Веселова Т.Н., Демченкова А.Ю., Мартынюк Т.В.,
Данилов Н.М., Терновой С.К., Чазова И.Е.

Оценка сосудистого русла и перфузии легких у больных хронической тромбоэмболической легочной гипертензией с помощью субтракционной КТ-ангиопульмонографии: результаты предварительного исследования

Даренский Д.И., Грамович В.В., Жарова Е.А.,
Аншелес А.А., Сергиенко В.Б., Митрошкин М.Г.,
Атанесян Р.В., Матчин Ю.Г.

Диагностическая ценность измерения моментального резерва кровотока по сравнению с неинвазивными методами выявления ишемии миокарда при оценке функциональной значимости пограничных стенозов коронарных артерий

Мацкеплишвили С.Т., Борбодоева Б.М., Асымбекова Э.У.,
Рахимов А.З., Ахмедьярова Н.К., Катаева К.Б.,
Бузиашвили Ю.И.

Влияние ударно-волновой терапии на клинико-функциональное состояние пациентов с ишемической болезнью сердца

Ганюков В.И., Тарасов Р.С., Неверова Ю.Н.,
Кочергин Н.А., Барбараш О.Л., Барбараш Л.С.

Отдаленные результаты различных подходов к реваскуляризации при остром коронарном синдроме без подъема сегмента ST и множественном коронарном атеросклерозе

Сиротин Б.З., Корнеева Н.В.

Проницаемость сосудов и внутрисосудистая агрегация эритроцитов у лиц молодого возраста, отказавшихся от курения

Васильев А.П., Стрельцова Н.Н., Лыцова Н.Л.

Структурные особенности липидного бислоя эритроцитарной мембраны у лиц с изолированной гиперхолестеринемией без ишемической болезни сердца и больных с ишемической болезнью сердца

Парфенов А.И., Ахмадуллина О.В., Сабельникова Е.А.,
Белостоцкий Н.И., Кирова М.В., Хомерики С.Г.,
Быкова С.В.

Дисахаридазная недостаточность и функциональные заболевания кишечника

Денисова О.А., Ливзан М.А., Денисов А.П.

Сравнительная характеристика пациентов с гастроэзофагеальной рефлюксной болезнью в возрастном аспекте

Лещук Н.Б., Симаненков В.И., Тихонов С.В.
Дифференцированная терапия «некислых» форм га-
строэзофагеальной рефлюксной болезни

EDITORIAL

4 Fomin V.V., Svistunov A.A., Napalkov D.A., Sokolova A.A.,
Gabitova M.A.

Direct oral anticoagulants in atrial fibrillation patients aged 75 years or older: Efficacy and safety balance

ORIGINAL ARTICLES

8 Veselova T.N., Demchenkova A.Yu., Martynyuk T.V.,
Danilov N.M., Ternovoy S.K., Chazova I.E.

Subtraction CT angiopulmonographic assessment of the vascular bed and lung perfusion in patients with chronic thromboembolic pulmonary hypertension: A pilot study

15 Darensky D.I., Gramovich V.V., Zharova E.A., Ansheles A.A.,
Sergienko V.B., Mitroshkin M.G., Atanesyan R.V.,
Matchin Yu.G.

The diagnostic value of measuring the momentary blood flow reserve versus non-invasive methods to detect myocardial ischemia in assessing the functional significance of borderline coronary artery stenoses

22 Matskeplishvili S.T., Borbodoeva B.M., Asymbekova E.U.,
Rakhimov A.Z., Akhmedyarova N.K., Kataeva K.B.,
Buziashvili Yu.I.

Impact of shock-wave therapy on the clinical and functional status of patients with coronary heart disease

29 Ganyukov V.I., Tarasov R.S., Neverova Yu.N.,
Kochergin N.A., Barbarash O.L., Barbarash L.S.

Long-term results of different approaches to revascularization in non-ST-segment elevation acute coronary syndrome and multiple coronary atherosclerosis

35 Sirotin B.Z., Korneeva N.V.

Vascular permeability and intravascular erythrocyte aggregation in young people after smoking cessation

39 Vasilev A.P., Streltsova N.N., Lystsova N.L.

Structural features of the lipid bilayer of the red blood cell membrane in people with isolated hypercholesterolemia without coronary artery disease and in patients with coronary artery disease

45 Parfenov A.I., Akhmadullina O.V., Sabelnikova E.A.,
Belostotsky N.I., Kirova M.V., Khomeriki S.G., Bykova S.V.

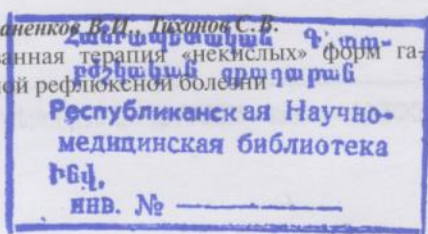
Disaccharidase deficiency and functional bowel diseases

53 Denisova O.A., Livzan M.A., Denisov A.P.

Comparative characteristics of patients with gastroesophageal reflux disease in the age aspect

57 Lishchuk N.B., Simanenkova V.I., Tikhonov S.V.

Differentiation therapy for non-acidic gastroesophageal reflux disease



Вахрушев Я.М., Хохлачева Н.А., Сергеева Н.Н.
Психоэмоциональное состояние и вегетативный статус
больных при желчнокаменной болезни

*Свистунов А.А., Осадчук М.А., Буторова Л.И.,
Токмулина Г.М.*
Синдром хронического запора в практике терапевта:
особенности терапии при сочетанной патологии

*Чутко Л.С., Сурушкина С.Ю., Яковенко Е.А.,
Анисимова Т.И., Сергеев А.В.*
Эмоциональные нарушения и их коррекция у пациен-
тов с мигренью

*Гайдукова И.З., Ребров А.П., Апаркина А.В.,
Хондкарян Э.В.*
Концентрация интерлейкина-17А остается стабильно
высокой у больных анкилозирующим спондилитом,
получающих ингибиторы фактора некроза опухоли α в
течение года

ЗАМЕТКИ ИЗ ПРАКТИКИ

*Сумароков А.Б., Бедимогова С.С., Некрутман Э.А.,
Епифанова О.Н., Веселова Т.Н., Атанесян Р.В.,
Блинова Е.В., Сахнова Т.А., Коробкова И.З.,
Фатеева Л.В., Мартынюк Т.В.*
Случай первичной диагностики открытого артериаль-
ного протока у пациентов в возрасте 75 лет

ОБЗОРЫ

*Вербовой А.Ф., Цанавя И.А., Митрошина Е.В.,
Шаронова Л.А.*
Остеопротегерин — новый маркер сердечно-сосуди-
стых заболеваний

*Копылов Ф.Ю., Быкова А.А., Шчечкохихин Д.Ю.,
Ел Маная Х.Э., Дзюндзя А.Н., Василевский Ю.В.,
Симаков С.С.*
Бессимптомный атеросклероз брахиоцефальных арте-
рий — современные подходы к диагностике и лечению

Маев И.Г., Казюлин А.Н.
Новые возможности профилактики рака желудка

Артемова М.Г., Абдурахманов Д.Т.
Генетические аспекты криоглобулинемического васку-
лита при хроническом гепатите С

*Елькин В.Д., Седова Т.Г., Копытова Е.А.,
Плотникова Е.В.*
Лангергансоклеточный гистиоцитоз (патология кожи и
висцеральные поражения)

64 *Vakhrushev Ya.M., Khokhlacheva N.A., Sergeeva N.N.*
Psychoemotional and autonomic states in patients with
cholelithiasis

69 *Svistunov A.A., Osadchuk M.A., Butorova L.I.,
Tokmulina G.M.*
Chronic constipation in the practice of a therapist: Features
of therapy for comorbidity

75 *Chutko L.S., Surushkina S.Yu., Yakovenko E.A.,
Anisimova T.I., Sergeev A.V.*
Emotional impairments and their correction in patients with
migraine

80 *Gaydukova I.Z., Rebrov A.P., Aparkina A.V.,
Khondkaryan E.V.*
Stable high interleukin-17A concentration in patients with
ankylosing spondylitis treated with tumor necrosis factor- α
inhibitors during a year

CLINICAL NOTES

86 *Sumarokov A.B., Bedimogova S.S., Nekrutman E.A.,
Epifanova O.N., Veselova T.N., Atanesyan R.V., Blinova E.V.,
Sakhnova T.A., Korobkova I.Z., Fateeva L.V., Martynyuk T.V.*
A case of primary diagnosis of patent ductus arteriosus at the
age of 75 years

REVIEWS

91 *Verbovoy A.F., Tsanava I.A., Mitroshina E.V.,
Sharonova L.A.*
Osteoprotegerin is a new marker of cardiovascular diseases

95 *Kopylov F.Yu., Bykova A.A., Shchekochikhin D.Yu.,
El Manaa Kh.E., Dzyundzya A.N., Vasilevsky Yu.V.,
Simakov S.S.*
Asymptomatic atherosclerosis of the brachiocephalic arteries:
Current approaches to diagnosis and treatment

101 *Maev I.G., Kazyulin A.N.*
New opportunities for the prevention of gastric cancer

110 *Artemova M.G., Abdurakhmanov D.T.*
Cryoglobulinemic vasculitis in chronic hepatitis C: Genetic
aspects

115 *Elkin V.D., Sedova T.G., Kopytova E.A., Plotnikova E.V.*
Langerhans cell histiocytosis: Skin diseases and visceral
lesions